

KaVo DIAGNOcam

Casi clinici DIAGNOcam.

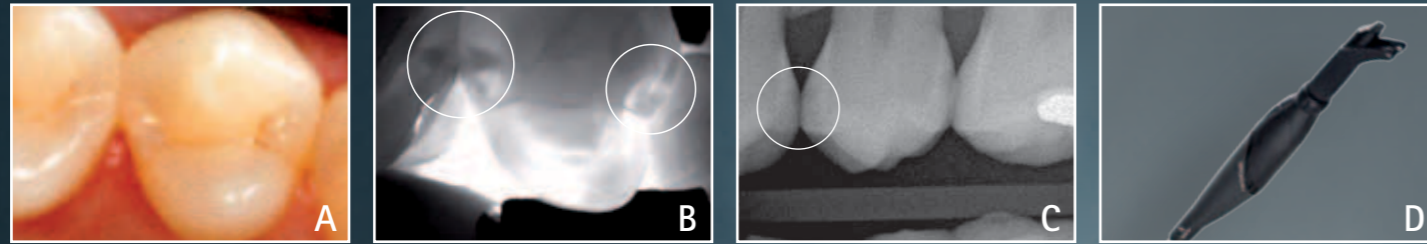
(Elaborato dall'Università Ludwig-Maximilians
di Monaco di Baviera, Dipartimento di Conservativa
e Parodontologia, 2012)



KaVo. Dental Excellence.

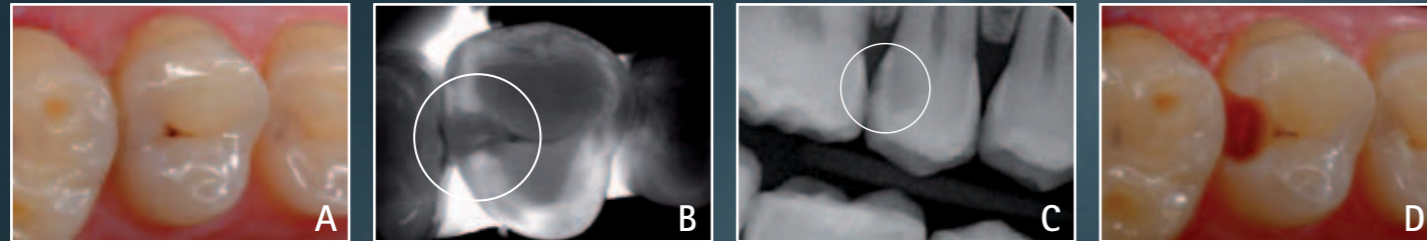
Situazione iniziale Immagine DIAGNOcam Immagine radiografica Terapia intrapresa

Diagnosi di carie prossimale su un premolare permanente



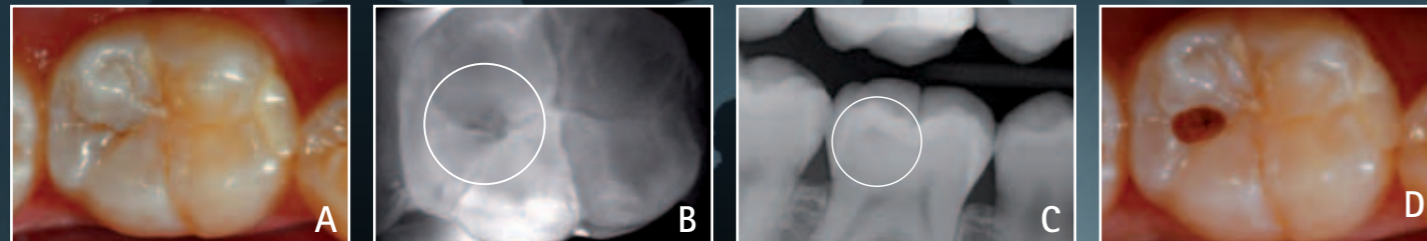
A) La situazione clinica indica un premolare senza carie. Ricorrendo al procedimento con DIAGNOcam si può diagnosticare la carie dello smalto sia sulla superficie mesiale che su quella distale (B); in entrambi i casi non è coinvolta la giunzione amelo-dentinale. Mentre l'esame radiografico bite-wing sulla superficie mesiale non è valutabile per motivi di proiezione, l'immagine della superficie distale segnala una carie dello smalto (C). Si procede effettuando, oltre alla prevenzione, il monitoring della carie, possibile con il procedimento DIAGNOcam (D). Ad integrazione di quanto sopra è possibile procedere all'indicazione per l'infiltrazione della carie.

Diagnosi di carie prossimale su un premolare permanente



A) Dall'esame clinico del premolare 15, oltre alla pigmentazione marrone oclusale, non emergono altri indizi riguardanti un processo carioso. Al contrario l'immagine DIAGNOcam (B) presenta una larga ombra distale che ha già raggiunto la giunzione amelo-dentinale. Il corrispondente esame radiografico bite-wing (C) segnala un processo carioso che arriva fino alla metà interna della dentina. Dopo l'apertura della cavità (D) si manifesta l'estensione della lesione in relazione all'immagine DIAGNOcam (carie dello smalto) e all'esame radiografico bite-wing (carie della dentina).

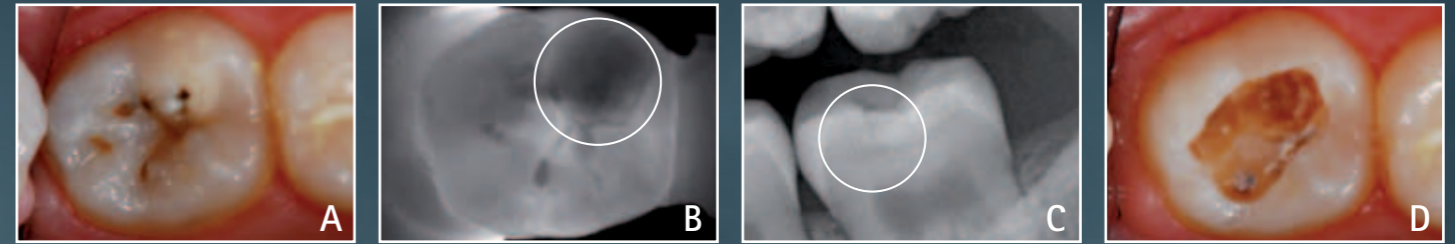
Diagnosi di carie oclusale su un molare permanente (carie nascosta)



A) L'esame visivo della superficie oclusale del dente 46 non fornisce alcuna indicazione sicura circa la presenza di una pigmentazione dovuta alla carie. Nell'immagine DIAGNOcam (B) nella zona distale della fessura centrale si nota un'ombra che compare anche nella radiografia come una leggera chiazza (C). Dopo l'apertura della cavità (D) si presenta la dentina cariata.

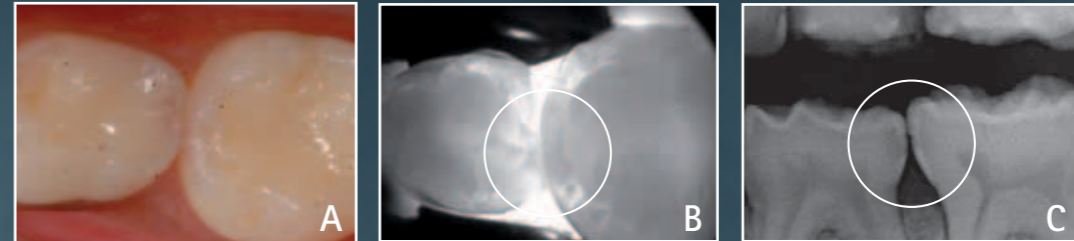
Situazione iniziale Immagine DIAGNOcam Immagine radiografica Terapia intrapresa

Diagnosi di carie oclusale su un molare permanente (carie nascosta)



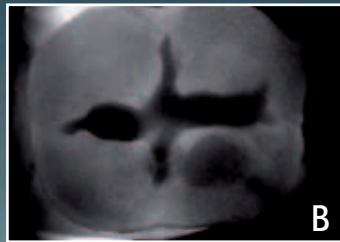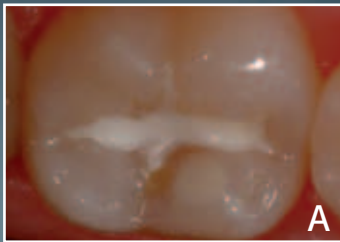
A) Sul dente 37 si manifesta una lesione cariosa oclusale con diverse rotture localizzate dello smalto. Nella parte della cuspidè mesio-buccale si riconosce una demineralizzazione, che nell'immagine DIAGNOcam (B) risalta come ombra scura. (C) La corrispondente radiografia mostra una lesione avanzata della dentina. (D) Dopo l'apertura della cavità si presenta il carattere attivo della lesione e un'estensione non trascurabile della carie.

Diagnosi di carie prossimale su due molari decidui



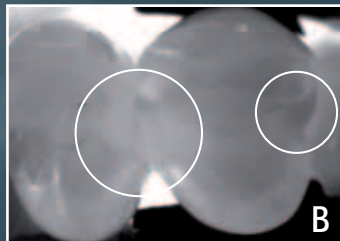
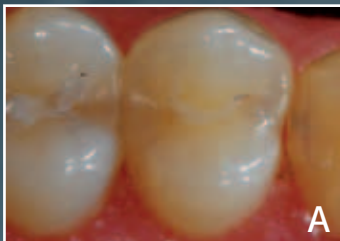A) L'esame clinico dello spazio prossimale tra 74 e 75 fornisce un'indicazione di un processo carioso solo distale sul 74. Nell'immagine DIAGNOcam (B) si identificano ombre con il coinvolgimento della giunzione amelo-dentinale sia mesiale su 75 che distale su 74. A causa dello strato di smalto molto sottile e del fatto che la transilluminazione è ostacolata dai processi di riassorbimento, la diagnosi nei denti decidui può risultare più difficile. Nella radiografia (C) il processo carioso si presenta con il coinvolgimento della dentina su entrambi i denti.

Sigillatura fissurale e otturazione in composito su un primo molare permanente



A) Nell'immagine DIAGNOcam **(B)** il dente 36 presenta la sigillatura di una fessura estesa che si configura come ombra opaca e chiaramente definita. Inoltre, sulla cupide mesio-linguale si riconosce un'otturazione in composito **(A)**, che anche nell'immagine DIAGNOcam **(B)** risalta come ombra delimitata.

Inlay in ceramica



A) Il dente 14 ha un inlay in ceramica distale e il 15 uno mesiale. L'immagine DIAGNOcam **(B)** presenta le otturazioni quali zone opache e nettamente delimitate dallo smalto, mentre gli effetti di transilluminazione sono sensibilmente ridotti. Inoltre sul dente 14 risalta un'iniziale lesione mesiale.



KaVo. Dental Excellence.